



Amedeo Lucente

Oculista Libero Professionista



Le cellule gangliari retiniche: note di istologia e valutazione tomografica

Abstract: Le cellule gangliari retiniche costituiscono il punto di raccolta e passaggio del messaggio visivo che inizia nei coni e bastoncelli. Sono il cardine centrale per l'acuità visiva. La loro determinazione numerica morfologica e di relazione con gli altri elementi cellulari retinici costituisce il punto centrale della ricerca moderna sul glaucoma. Il loro studio anatomico-fisiologico è appena agli esordi, almeno per le possibilità cliniche e diagnostiche di diffuso utilizzo. Questo articolo prende spunto dalla letteratura più recente, non senza confrontarsi con la personale esperienza, tenta di dare uno sguardo ai progressi dell'imaging retinico, e prospetta alcuni possibili nuovi argomenti interpretativi nella patogenesi del glaucoma.

Keywords and abbreviations: AO Adaptive Optics, AO-OCT Adaptive Optics–Optical Coherence Tomography, cpRNFL circumpapillary Retinal Nerve Fiber Layer, HD Hemifield Defect, GCC Ganglion Cell Complex, GCIPL Ganglion Cell-Inner Plexiform Layer, IOP Intra Ocular Pressure, IPL Inner Plexiform Layer, mRNFL macular Retinal Nerve Fiber Layer, pRGC photosensitive Retinal Ganglion Cell, RGCs Retinal Ganglion Cells, TFs Transcription Factors.

Introduzione - Istologia e fisiologia -

Possibilità di ricerca

Le cellule gangliari retiniche (ganglionari o multipolari) costituiscono il punto di raccolta e passaggio del messaggio visivo che inizia nei coni e bastoncelli. Dopo l'interposizione di cellule bipolari, amacrine ed orizzontali, l'impulso passa, per mezzo degli assoni gangliari, ai neuroni del nucleo o corpo genicolato laterale del talamo. Le afferenze talamiche sono costituite solo per il 10-20% dalle connessioni di provenienza retinica.

La formazione reticolare, rete di fibre e centri

nervosi che ha inizio dal bulbo e attraversa le strutture del tronco dell'encefalo raggiungendo il talamo, determina nel corpo genicolato laterale la stragrande maggioranza delle sinapsi presenti; è un importante centro di integrazione sensitivo-motoria.

Essa ha a un ruolo nella modulazione e trasmissione del flusso delle informazioni visive verso la corteccia primaria; si suppone possa intervenire sul meccanismo della cosiddetta attenzione visiva.

Dopo tale relè gli impulsi visivi, attraverso le radiazioni ottiche o fascicoli genicolo-calcar-

ni di Gratiolet (Louis Pierre Gratiolet, anatomista e zoologo francese, 1815 – 1865), terminano al polo occipitale dell'encefalo, nelle aree 17, 18 e 19, striata, parastriata e peristriata, secondo il neurologo tedesco Korbinian Brodmann (1868 – 1918) che individuò 52 regioni cerebrali distinte per caratteristiche di citoarchitettura (Fig. 1).

Su di esse convergono tutti gli stimoli provenienti dai fotorecettori, circa 120.000.000 bastoncelli e 6.000.000 di coni, con l'interposizione 35.000.000 cellule bipolari [1,2].

S.L. Polyak ha studiato lungamente la struttura e funzione visiva della retina.

Ha classificato le gangliari in cellule M (magnae, grandi, alpha o parasol cells), circa il 5%, e cellule P (parvae, piccole, beta o midget cells), circa il 90%.

Tale differenziazione permane nel corpo genicolato del talamo. In fovea troviamo quasi esclusivamente cellule P connesse, tramite una bipolare, a un singolo cono. Il restante 5% è costituito da cellule non M-non P, con funzioni ancora incerte. Tra queste ci sono le pRGC, photosensitive Retinal Ganglion Cell, 1% delle non M-non P, coinvolte, secondo recenti ricerche di *Berson D.M. et al.*, nel ritmo circadiano del sonno/veglia [3].

Le RGCs Retinal Ganglion Cells sono neuroni multipolari.

I loro dendriti contraggono sinapsi nello strato plessiforme interno oltre che con le bipolari con le cellule amacrine, mentre i loro assoni (1.000.000/1.200.000) convergono a formare il nervo ottico.

Il loro corpo cellulare (pirenoforo o soma) è si-

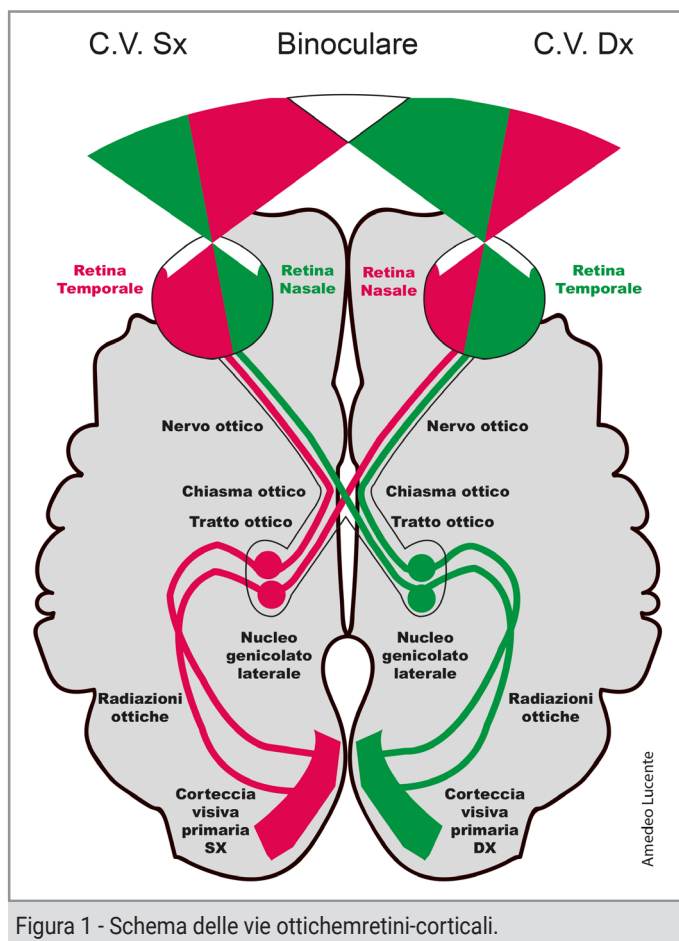


Figura 1 - Schema delle vie ottiche-retinico-corticali.

tuato nello slab retinico che ne prende il nome, strato gangliare o multipolare (Fig. 2) [1→4].

Il complesso GCC Ganglion Cell Complex è composto da tre strati: il Retinal Nerve Fiber Layer RNFL, il Ganglion Cell Layer GCL e l'Inner Plexiform Layer IPL.

Le RGCs si estendono istologicamente e topograficamente pertanto nel:

- a) *RNFL Retinal Nerve Fiber Layer, strato delle fibre ottiche, costituito dagli assoni, neuroglia e astrociti;*
- b) *GCL Ganglion Cell Layer, strato dei corpi delle cellule gangliari, costituito dai pirenofori;*
- c) *IPL Inner Plexiform Layer, strato plessiforme interno, costituito dai dendriti.*

Nel corso della vita si ha una fisiologica perdita di cellule gangliari ritenute elementi cellulari

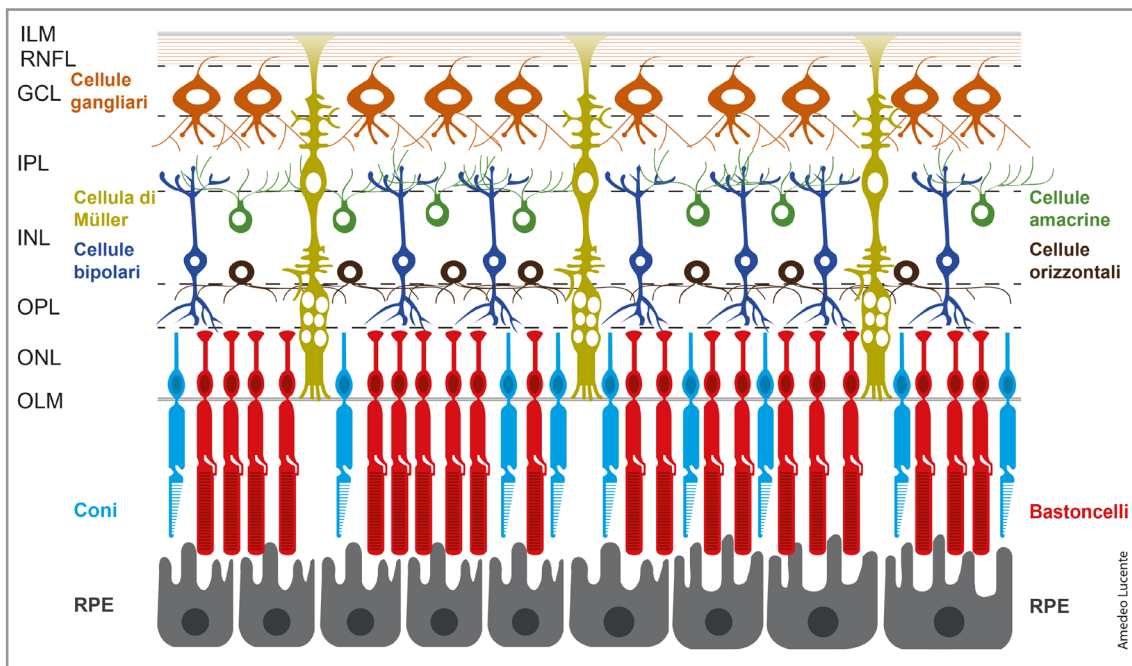


Figura 2 - Schema delle cellule retiniche. (GCL Ganglion Cell Layer, ILM Inner Limiting Membrane, INL Inner Nuclear Layer, IPL Inner Plexiform Layer, OLM Outer Limiting Membrane, ONL Outer Nuclear Layer, OPL Outer Plexiform Layer, RNFL Retinal Nerve Fiber Layer, RPE Retinal Pigment Epithelium).

perenni; tale perdita è stimata del 33% all'età di 75 anni, la diminuzione/anno di 5000/9000 unità [3,4].

È un dato acquisito dalla letteratura e dall'esperienza clinica comune che il campo visivo non mostra significativi deficit fintantoché le cellule gangliari non siano significativamente diminuite [3,4].

Si ritiene che sia necessario una perdita tra il 25% e il 35% delle RGCs per produrre anomalie sensibilmente riscontrabili al campo visivo [5]. Sperare di individuare segni funzionali significativi nelle fasi iniziali del glaucoma è pertanto pura velleità clinica.

La vitalità degli assoni del nervo ottico, fondamentale per il trasporto dei messaggi visivi, è assicurata dal loro pirenoforo.

Gli assoni senza ribosomi, sono ricchi di mitocondri; privi di sintesi proteica autonoma, traggono nutrimento dal citoplasma del loro soma [6].

Esistono nei mammiferi assoni di varia lunghezza, da un millimetro fino a un metro e oltre.

La loro dipendenza biologica dal citoplasma garantisce il necessario nutrimento, presupposto per un corretto flusso assonico.

Le fibre ottiche di provenienza foveale sono il 30/50% di tutte le fibre retiniche. Molto sottili, sono di pertinenza delle cellule gangliari P; il 90% di tutte le gangliari retiniche sono midget cells (Fig. 3a, Fig. 3b).

A queste cellule è deputata la fine visione discriminativa; i loro messaggi vengono trasportati principalmente alla corteccia visiva primaria V1, area 17 di Brodmann [6,7].

L'invecchiamento e l'elevata pressione oculare IOP Intra Ocular Pressure sono tra i fattori più dannosi per le RGCs favorendo l'apoptosi e, successivamente, la loro perdita.

Il goal sarebbe conoscere le mutazioni di forma che interessano il soma, i dendriti e gli assoni delle RGCs che precedono l'apoptosi e la morte cellulare.

Oltremodo utile sarebbe tenere sotto controllo il numero complessivo delle RGCs e verificare

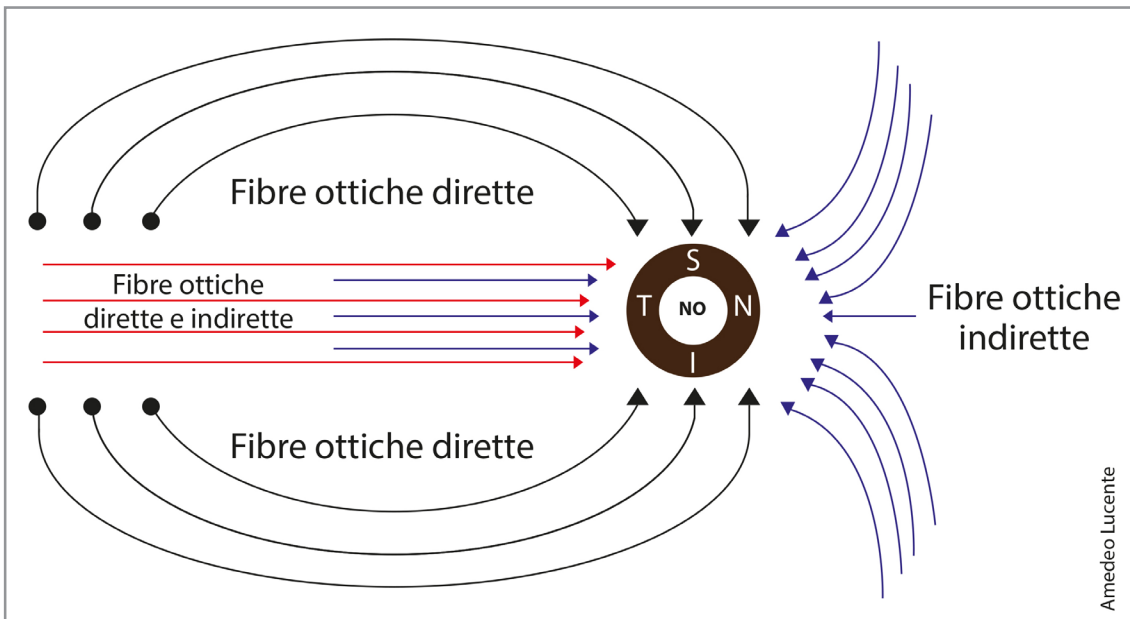


Figura 3a - Rappresentazione semplificata dell'anatomia dello strato di fibre nervose retiniche rispetto al nervo ottico.

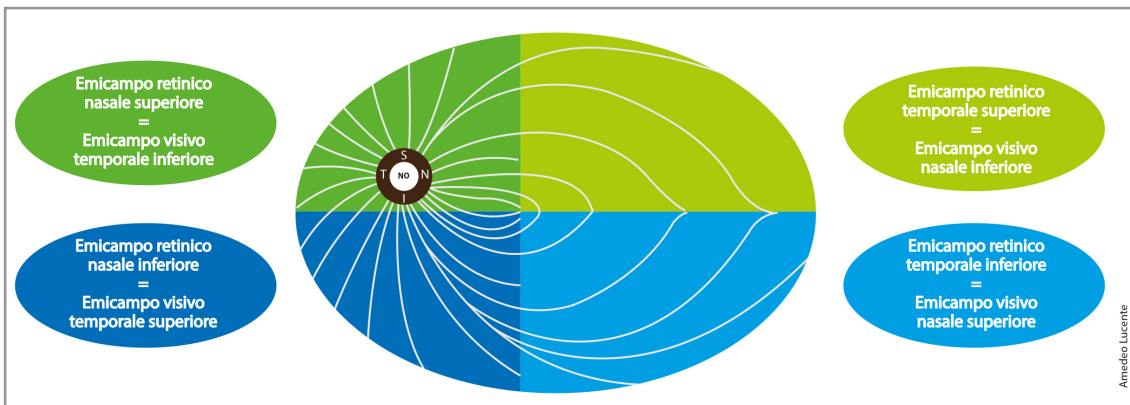


Figura 3b - Rappresentazione semplificata della corrispondenza tra emicampi retinici ed emicampi visivi.

- Le fibre che trasportano informazioni dal campo visivo periferico temporale (contribuiscono al tratto ottico controlaterale, fibre incrociate), entrano nel nervo ottico dal lato nasale della retina (N).
- Le fibre che trasportano informazioni dal campo visivo periferico nasale (contribuiscono al tratto ottico omolaterale, fibre non incrociate), sono disposte al di sopra e al di sotto del fascio maculopapulare; entrano nel nervo ottico dai lati superiore (S) e inferiore (I) della retina.
- Il fascio maculopapulare entra dal lato temporale della retina (T); contiene fibre che servono il campo visivo temporale centrale (contribuiscono al tratto ottico controlaterale, incrociato) e al campo visivo nasale centrale (contribuiscono al tratto ottico omolaterale, non incrociato).

se la loro diminuzione si discosta dal normale decremento fisiologico secondo l'età, avendo un valido database di riferimento.

Inoltre sarebbe di assoluto interesse capire quale parte della cellula gangliare mostra per prima i segni di sofferenza da elevata IOP.

Le difficoltà per ottenere tali traguardi sono enormi. I numerosi sottotipi di RGCs (nei topi

e nei principali animali ne sono stati individuati 42) non avvicinano certamente, almeno per ora, il raggiungimento di questi obiettivi. La suddivisione in sottotipi è basata su parametri morfologici, funzionali, genetici ed immunoistochimici.

Nonostante questi studi, iniziati con le indagini istologiche di inizio Novecento ad opera di

Santiago Ramón y Cajal (1852-1934) medico, istologo e patologo spagnolo, premio Nobel per la medicina nel 1906, considerato il padre delle moderne neuroscienze, non si è arrivati ad una classificazione universalmente accettata [9].

Il criterio più seguito nelle ricerche per caratterizzare queste cellule resta per ora rilevare la loro risposta funzionale alla luce, distinguendo cellule RGCs ON e RGCs OFF [8,9].

RGCs e dintorni

Da non molto si è dimostrato che i fattori di trascrizione, TF Transcription Factors, come il TFs, Math5 e Brn3b, se utilizzati insieme, sono in grado di riprogrammare nei topi le cellule mature del Müller, trasformandole e mutandole in RGC.

Le RGCs, così riprogrammate, sono capaci di estendere lunghi assoni con proiezioni intra-re-

tiniche ed extra-retiniche attraverso l'intero percorso visivo, mostrando proprietà elettrofisiologiche tipiche delle cellule neuronali; queste cellule derivate dalle Müller sono capaci inoltre di migliorare le risposte visive retiniche. *Song Kwon et al.*, in una loro ricerca, forniscono la prova di quanto finora discusso: le cellule del Müller dei mammiferi possono essere riprogrammate sotto l'influenza di definiti fattori TF, e rigenerare in vivo RGCs. Affermano che la nanotecnologia può superare i limiti dell'attuale terapia medica nel glaucoma attraverso l'incapsulamento e coniugazione di farmaci idonei ad abbassare la IOP in associazione ad agenti antifibrinolitici utilizzando nanoparticelle biodegradabili e/o biocompatibili a rilascio prolungato [10].

Gli autori concludono il loro lavoro affermando che la "nanofarmacologia" può essere utile in

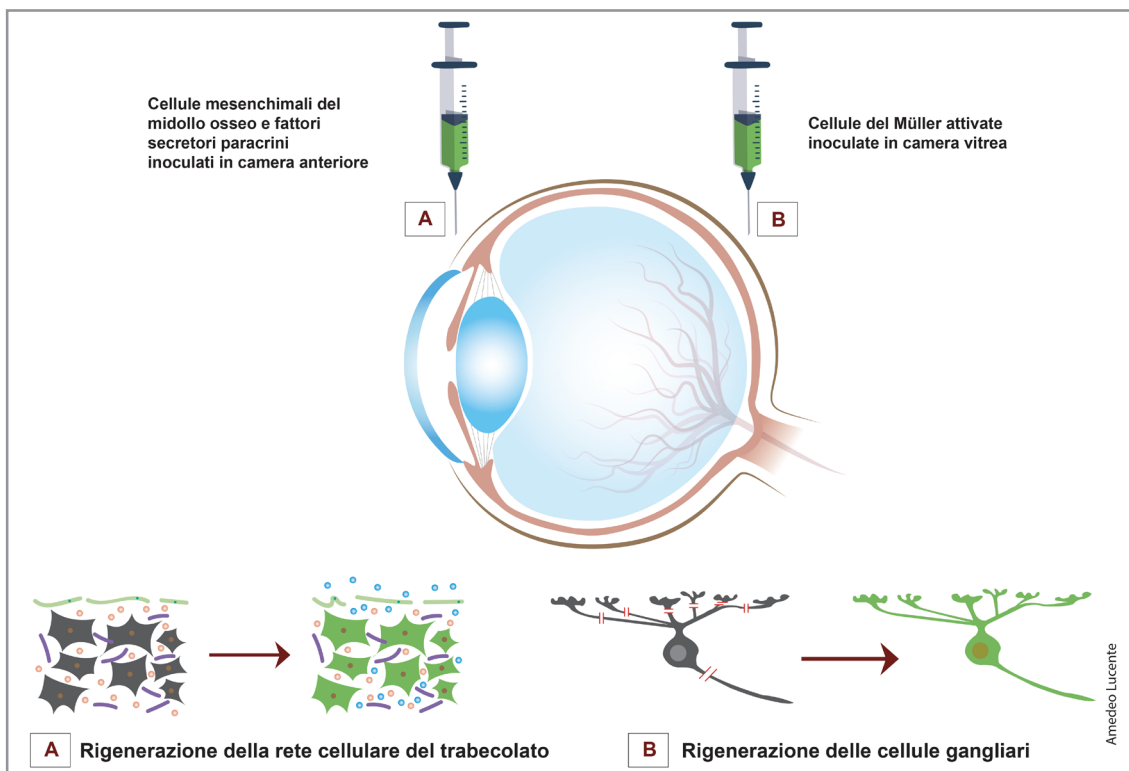


Figura 4a - Rigenerazione delle cellule del trabecolato e delle cellule gangliari retiniche. L'inoculazione di fattori neurotrofici rilasciati da cellule staminali mesenchimali del midollo osseo in camera anteriore può rigenerare le cellule del trabecolato corneale (trabecular meshwork), con diminuzione della IOP; l'inoculazione di cellule del Müller attivate in camera vitrea può indurre la rigenerazione delle cellule gangliari retiniche. (Ricerche di Song Kwon et al.; riferimento bibliografico n° 10).

varie forme inclusi colliri, lenti a contatto e inserti oculari, tenendo conto anche la comodità dei pazienti.

Supportato da questi promettenti risultati, la rigenerazione delle cellule oculari danneggiate del trabecolato e la sostituzione delle RGCs sono l'ambizioso obiettivo primario da raggiungere.

Le cellule staminali mesenchimali oltre a quelle della glia del Müller possono quindi secernere fattori neurogeni e innescare efficacemente la rigenerazione di cellule specifiche come quelle del trabecolato e RGCs [10].

Questi nuovi dati potrebbero essere forieri di approcci terapeutici alternativi, promettenti nel glaucoma e nelle altre neuropatie ottiche (Fig. 4a, Fig. 4b). In biologia cellulare la capacità funzionale differisce in relazione l'età delle singole unità cellulari; tali differenze si esaltano per gli elementi cellulari perenni, per definizione incapaci a replicarsi in live.

Pei Ying Lee et al., hanno esaminato in animali da esperimento come l'età influenzi la capacità di recupero funzionale delle RGCs dopo aumento della IOP, in particolare innalzandola a 50 mmHg per 30 min [11].

Nei topi con tre mesi di vita, il recupero funzionale delle RGCs dopo 7 giorni era pienamente ristabilito rispetto ai topi con 14 mesi di vita (l'età media di un topo varia da 1 a 3 anni).

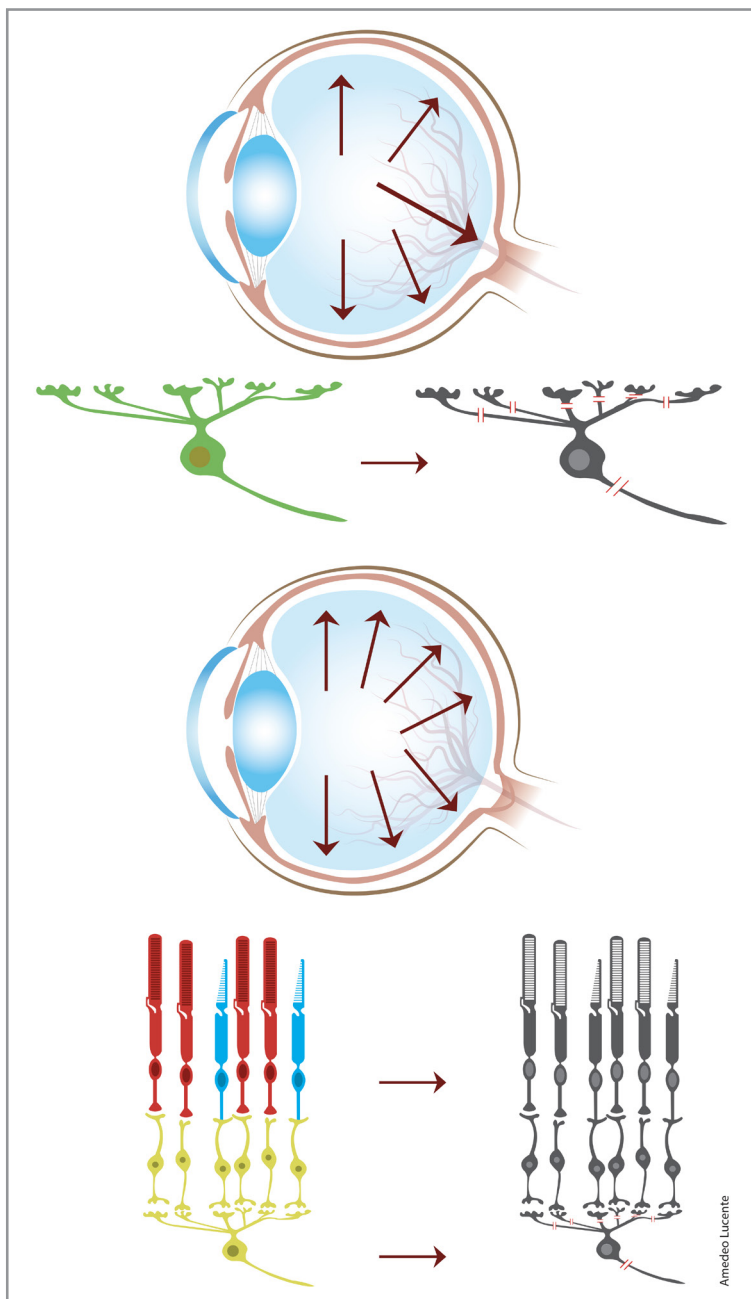


Figura 4b - Schema sperimentale di danno da IOP alle cellule gangliari con alterazione della trasmissione degli impulsi luminosi e alle cellule retiniche, ancora da stabilire e da comprendere (Ricerche di Song Kwon et al.; riferimento bibliografico n° 10).

Le risposte strutturali delle RGCs per lo stress correlato a IOP sono state analizzate attraverso lo studio della morfologia dei dendriti. A questo dato si è arrivati prendendo in considerazione il volume globale delle gangliari. Il volume delle RGCs è stato indagato e rilevato indirettamente, secondo l'incremento/decremento della loro risposta alla luce, come dimo-

strato tra gli altri inizialmente da *Kuffer et al.* fin dal 1953 (ON-RGC e OFF-RGC) [12].

Gli autori hanno evidenziato che il volume cellulare era attenuato in seguito all'aumento della IOP sia nei topi giovani che in quelli più adulti (Fig. 5).

Si è anche scoperto che, in seguito all'elevazione della IOP, la morfologia dei dendriti delle OFF-RGC era diventata meno complessa per volume e forma nei topi giovani; tale effetto non era stato osservato negli occhi dei topi adulti.

Gli autori concludono che la perdita degli adattamenti delle RGCs può spiegare il recupero funzionale ritardato negli occhi dei topi più anziani [9,10].

Altri tre fattori di trascrizione, *Ascl1*, *Brn3b* e *Isl1* sono stati studiati; riescono a convertire efficacemente i fibroblasti in cellule neuronali simili a RGC [11,12].

Jing Wang et al., in una loro recente ricerca, dimostrano che i fibroblasti presentano competenza idonea per accedere al percorso di riprogrammazione verso le RGC [13].

La conversione dei fibroblasti a RGC prevede stati intermedi caratterizzati da risposte simil-infiammatorie transitorie seguite da modificazioni epigenomiche e trascrizionali attive [13].

Il loro studio può fornire inoltre un metodo efficiente per generare RGCs in vista di una potenziale terapia cellulare sostitutiva. L'utilizzo di tali cellule nel glaucoma può aiutare a verificare l'efficacia dei nuovi farmaci per una possibile riprogrammazione neuronale, incrementandone il successo [13].

In un futuro non troppo lontano il crescente fermento scientifico volto a capire e prevenire il danno da IOP sulle gangliari sostituendole con linee di cellule riprogrammabili aprirà sicuramente nuove possibilità nelle terapie oftalmologiche non solo nel glaucoma.

Dati tomografici in evoluzione

Com'è noto il trattamento del glaucoma si basa sulla riduzione della IOP con farmaci, laser o chirurgia. Le potenziali strategie neuroprotettive presenti e future sono indirizzate a mitigare i fattori di rischio. Tra i fattori di rischio la riduzione della neurotrofina, l'eccitotossicità associata al glutammato, l'ipoperfusione e il vasospasmo sono largamente riconosciuti.

Tutti questi fattori si sono dimostrati associati alla perdita di RGC come affermato tra l'altro da *Kuehn et al.* e da *Adams et al.* [14,15].

Tuttavia la mancanza di validi biomarcatori strumentalmente rilevabili, sensibili e affidabili costituisce un gap significativo nel percorso clinico non solo nel glaucoma. In particolare, la loro incerta individuazione non permette di capire quando iniziare la terapia topica, specie nei giovani pazienti ipertesi senza apparenti danni strutturali né particolari fattori di rischio.

Ostacola inoltre di individuare il preciso target pressorio individuale, e decidere lo shift verso una possibile forma di chirurgia, troppo spesso intrapresa con ritardo [14→16].

Gli OCT e OCTA hanno da tempo aperto la strada all'esame tissutale retinico. Comprendere lo stato di salute delle RCGs in live sarebbe un goal straordinario, cambierebbe certamente il management nel glaucoma. La diagnosi strumentale nel glaucoma si basa attualmente su misurazioni relativamente grossolane, come la perimetria, lo spessore RNFL e delle cellule gangliari in macula, GCC Ganglion Cell Complex. Con l'angiografia OCT si può avere una determinazione vascolare della perfusione e densità vascolare sul nervo ottico e in macula, senza peraltro arrivare, ancora efficacemente, sulla lamina cribrosa.

È noto che l'apoptosi delle RGCs si può verificare precocemente; persiste e progredisce durante tutta l'evoluzione del glaucoma, co-

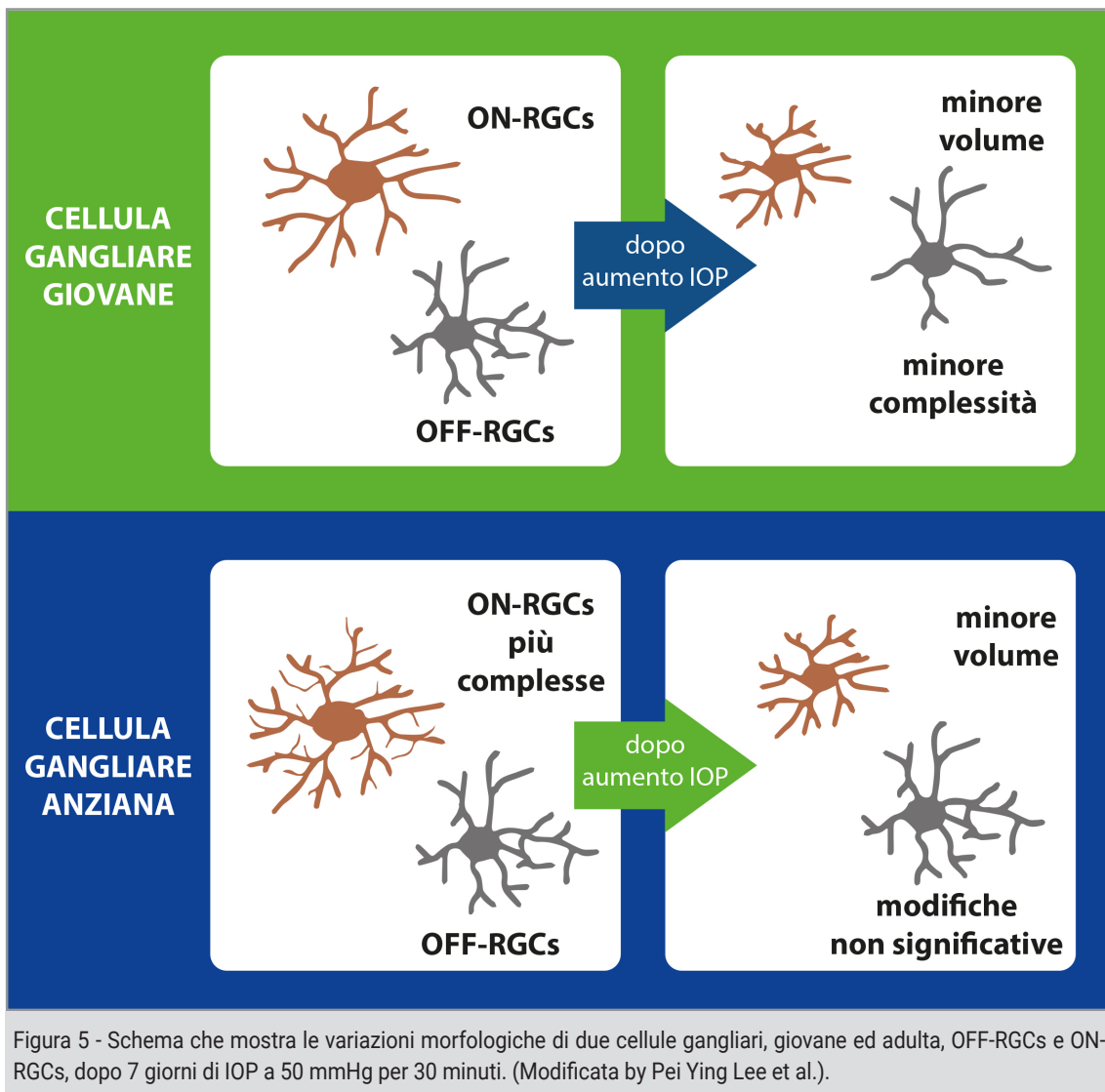


Figura 5 - Schema che mostra le variazioni morfologiche di due cellule gangliari, giovane ed adulta, OFF-RGCs e ON-RGCs, dopo 7 giorni di IOP a 50 mmHg per 30 minuti. (Modificata by Pei Ying Lee et al.).

me descritto mirabilmente alla fine degli anni Novanta, tra gli altri, da *Weber et al.* e *Quigley et al.* [17,18].

Tuttavia, rimangono aperte numerose domande sulle caratteristiche e la natura dei cambiamenti subiti dalle RGCs per elevata IOP e/o per IOP no-target.

Zhuolin Liu et al., in un interessante lavoro del 2021, pongono l'accento sui cambiamenti citologici delle RGCs in corso di glaucoma [19].

Gli autori formulano alcuni interessanti interrogativi:

- *Le RGC si estendono o si restringono dopo la morte delle cellule gangliari vicine?*

- *Qual è la suscettibilità individuale all'aumento della IOP dei vari tipi di cellule gangliari, midget e parasol?*
- *L'alterazione del soma delle RGCs precede la degenerazione dei loro dendriti?*
- *È uguale nelle varie regioni retiniche la suscettibilità al danno delle RGCs?*
- *È possibile rilevare cambiamenti strutturali delle RGCs prima della perdita visiva?*
- *Le modifiche citologiche delle RGCs da IOP come possono essere ostacolate?*

Questi autori hanno cercato le risposte, e nel 2017 sono riusciti, utilizzando AO-OCT Adaptive Optics–Optical Coherence Tomography, ad evi-

denziare per la prima volta il mosaico costituito dalle RGCs nell'area maculare di occhi sani umani [19].

Un limite dell'AO-OCT, conosciuto da tempo e riscontrato anche dagli autori nel loro studio, sono i campi d'indagine limitati. Impossibile per ora avere una imaging retinica AO ad ampio campo. In ottica fisica del resto, all'aumento della risoluzione in tessuto, corrisponde sempre una diminuzione del campo esplorabile! [19].

Fornendo misure strutturali delle RGCs, con l'utilizzo di AO-OCT in diverse regioni maculari si può, con un montaggio tuttavia limitato sopperire, solo in parte, a questo intrinseco limite tecnologico delle AO. Gli autori hanno rilevato con AO-OCT i cambiamenti delle RGCs, la densità per area d'indagine e il loro diametro.

I danni così rilevati sono associati a corrispondenti deficit neuro-retinici, riscontrabili al campo visivo [19].

In particolare gli autori hanno trovato che la densità dei pirenofori delle RGCs nello slab GCL nei pazienti glaucomatosi che presentavano deficit nell'emicampo visivo, Hemifield Defect HD, era $12,799 \pm 7747$ cells/mm² nei 3° centrali, 9370 ± 5572 cells/mm² nei 6° e 2134 ± 1494 cells/mm² nei 12°.

Nei soggetti sani questi valori risultavano nettamente superiori, quasi raddoppiati: $25,058 \pm 4649$ cells/mm² nei 3°, $15,551 \pm 2301$ cells/mm² nei 6° e 3891 ± 1105 cells/mm² nei 12° (P < 0.05 per tutte le aree indagate) [19].

Inoltre il diametro del soma era mediamente più esteso nei glaucomatosi (14.20 ± 2.30 μm) rispetto ai controlli (12.32 ± 1.94 μm) (P < 0.05 per tutte le aree indagate). Questo dato si giustifica per il fatto che in istologia le cellule cosiddette perenni, alla morte delle cellule vicine, solitamente si allargano, si estendono, come si verifica nel mosaico endoteliale corneale, facilmente riscontrabile dopo interventi di cataratta [19].

Gli autori concludono che i dati morfologici evidenziati con AO nello strato GCL, come la più bassa densità dei pirenofori, la loro simmetria, la maggiore estensione del loro soma e l'incremento della variazione di riflettanza rispetto ai controlli sani per età, possono costituire utili, sensibili e promettenti biomarkers nel management del glaucoma [19].

Terminologia tomografica in evoluzione

L'evoluzione degli OCT/OCTA ha determinato l'utilizzo di acronimi per individuare i diversi strati retinici. Nel tempo la terminologia si è modificata al passo con le nuove conoscenze. Gli acronimi (dal greco ἄκρον, àkron, estremità + ὄνομα, ònoma, nome) sia in letteratura che nei printout dei diversi device si alternano, potendo generare incertezze interpretative e difficili i confronti tra i devices.

Da più parti si sente l'esigenza di uniformare la terminologia in tomografia ottica; i parametri elaborati non potranno tuttavia essere sovrapponibili "tout court".

La tomografia a coerenza ottica consente un imaging non invasivo del danno strutturale glaucomatoso che coinvolge il nervo ottico, lo strato di fibre nervose retiniche peripapillari e la regione maculare [20].

Di questi parametri, lo spessore RNFL circum-papillare a 3,4 mm dal bordo del disco ottico rappresenta il dato più studiato e comunemente utilizzato per valutare la perdita strutturale degli assoni delle RGCs nella diagnosi e follow-up del glaucoma [21].

Il complesso delle cellule gangliari maculari GCC Ganglion Cell Complex comprende i tre strati retinici più interni:

- *RNFL Retinal Nerve Fiber Layer;*
- *GCL Ganglion Cell Layer;*
- *IPL Inner Plexiform Layer.*

In questo paziente di 70 anni, senza anamnesi patologica di rilievo, si evidenzia una diminuzione dello spessore delle cellule gangliari in macula senza deficit riscontrabili allo spessore del RNFL. L'esame angiografico non evidenzia attenuazioni vascolari in area maculare. Il campo visivo è indenne. Il contrasto tomografico, di non raro riscontro, tra danno delle cellule gangliari in macula (indicato dalla diminuzione del loro spessore riscontrabile con OCT) e la presenza di uno spessore RNFL abbastanza conservato, non trova facili spiegazioni nella patogenesi del glaucoma. E' sempre necessario escludere altre patologie neurologiche concomitanti, in atto o in fase iniziale, tra tutte l'Alzheimer e il Parkinson, che possono falsare i dati tomografici rilevati, e considerare la loro non rara associazione con il glaucoma.

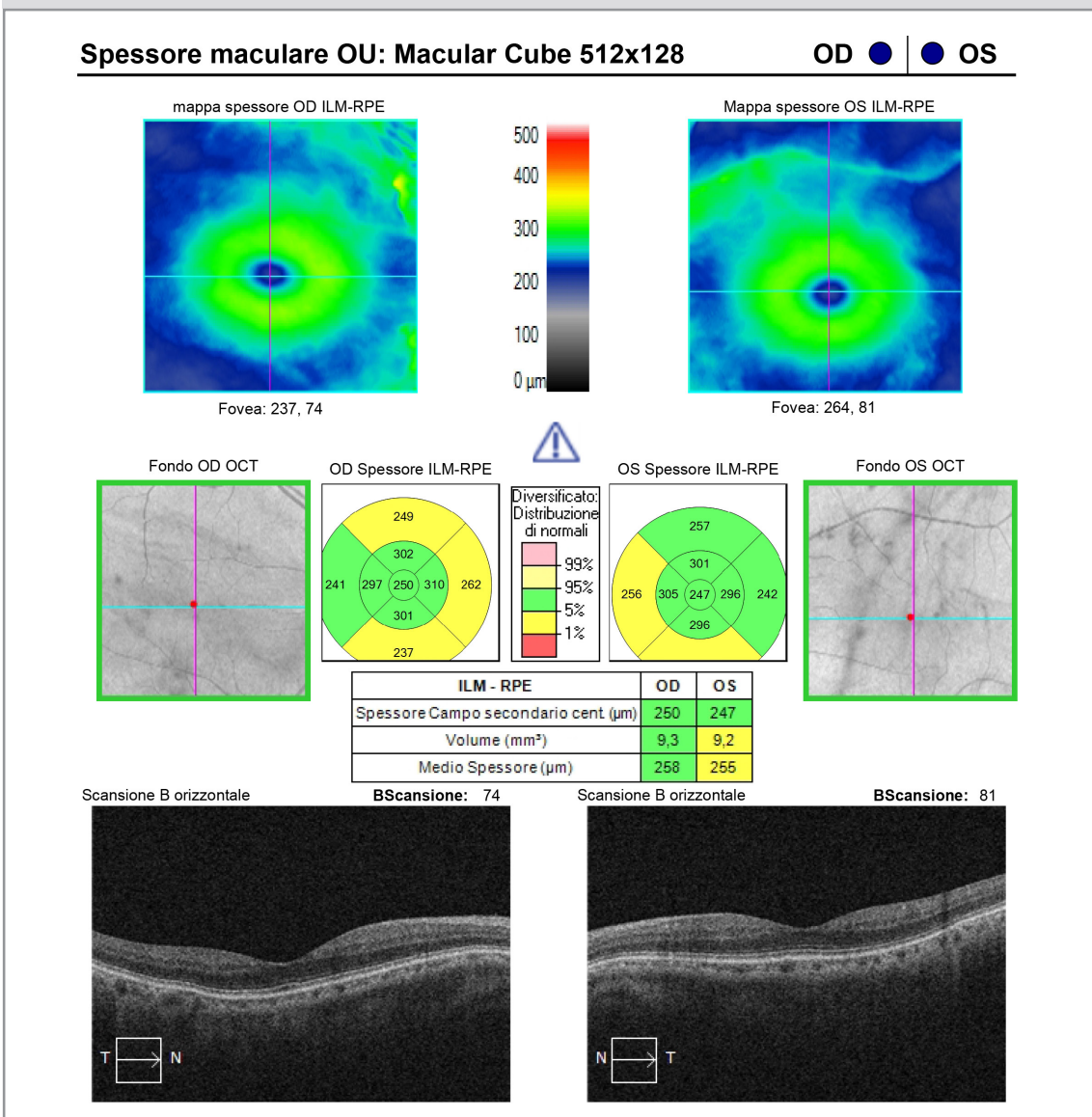


Figura 6a - Spessore maculare OU: Macular Cube 512x128.

La segmentazione in slab traccia il complesso GCC dalla membrana limitante interna al confine esterno dell'IPL. È stato confermato che lo spessore del GCC ha negli occhi glaucomatosi un valore come biomarker superiore rispetto allo spessore della macula complessivamente considerato [22,23].

L'indice GCIPL, Ganglion Cell-Inner Plexiform Layer, è stato pensato per misurare lo spessore minimo dello strato plessiforme delle cellule gangliari interne.

Maxime Delbarre et al., che hanno introdotto tale parametro nel 2013, sottolineano come tale indice presenti una sensibilità diagnosti-

Analisi RNFL e ONH OU: Optic Disc Cube 200x200

OD ● | ● OS

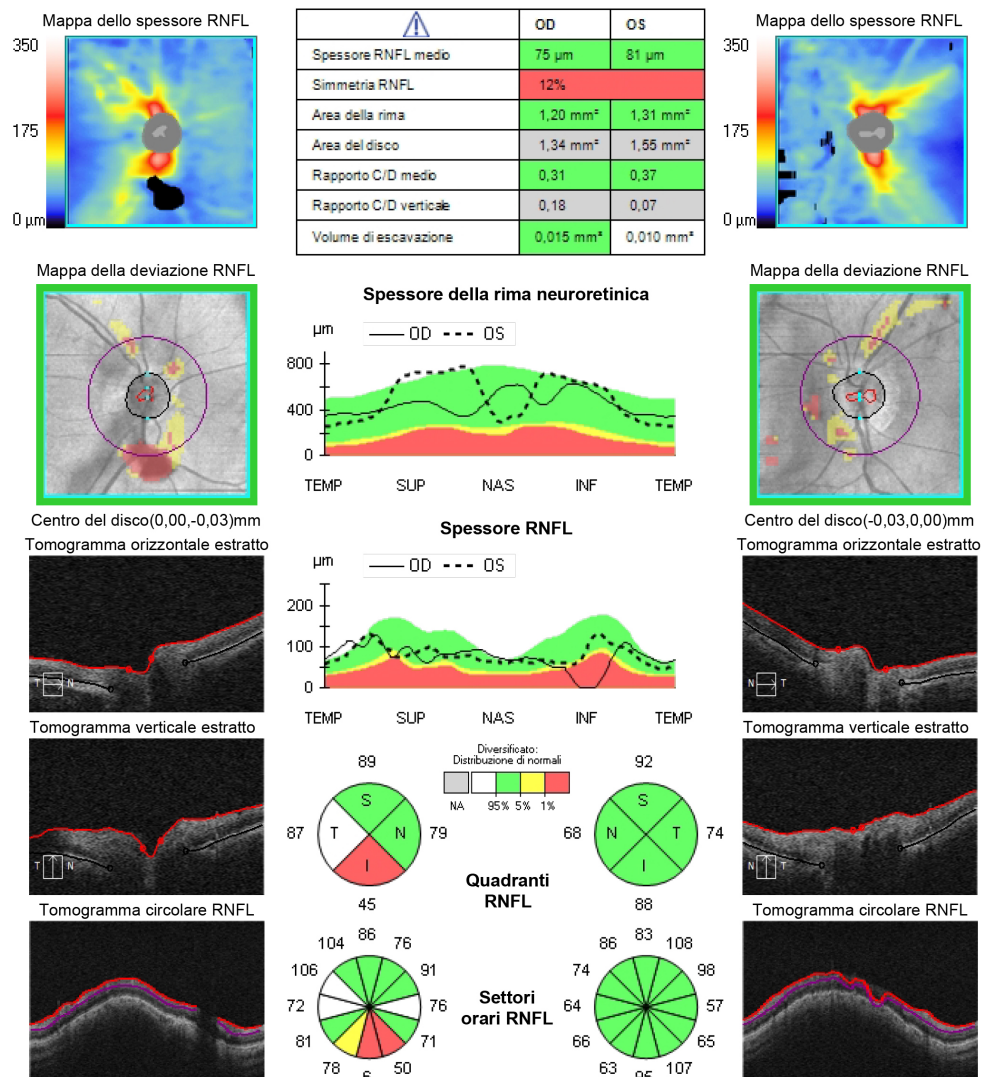


Figura 6b - Analisi RNFL e ONH OU: Optic Disc Cube 200x200. In OD la presenza di un grosso corpo mobile vitreale determina una falsa diminuzione e un'interruzione del tomogramma circolare di RNFL inferiormente, facendo contrassegnare in rosso in relativo quadrante.

ca molto elevata, sia negli stadi iniziali che in quelli moderati ed avanzati del glaucoma, più significativo dell'indice cpRNFL, soprattutto nel monitoraggio clinico [24].

La varietà terminologica che incontriamo dipende dai software utilizzati dai differenti device; questa varietà terminologica può determinare una certa confusione e conferma altresì la non interscambiabilità degli strumenti nel follow-up in uno stesso paziente. Come in parte riferito le RGCs sono localizzate in tre livelli

della retina interna.

Come già precisato lo strato RNFL è formato dagli assoni delle RGCs, GCL è composto essenzialmente dai pirenofori delle RGCs e attraversato da terminazioni delle Müller, mentre lo strato IPL è uno spazio retinico di connessione tra l'insieme dei dendriti delle RGCs, gli assoni delle bipolari, e i processi di collegamento tra le cellule amacrine; IPL manca di elementi citoplasmatici.

Numerosi studi, tra i quali quello di *J. Agostinone*

Analisi cellula gangliare: Macular Cube 512x128

OD ● | ● OS

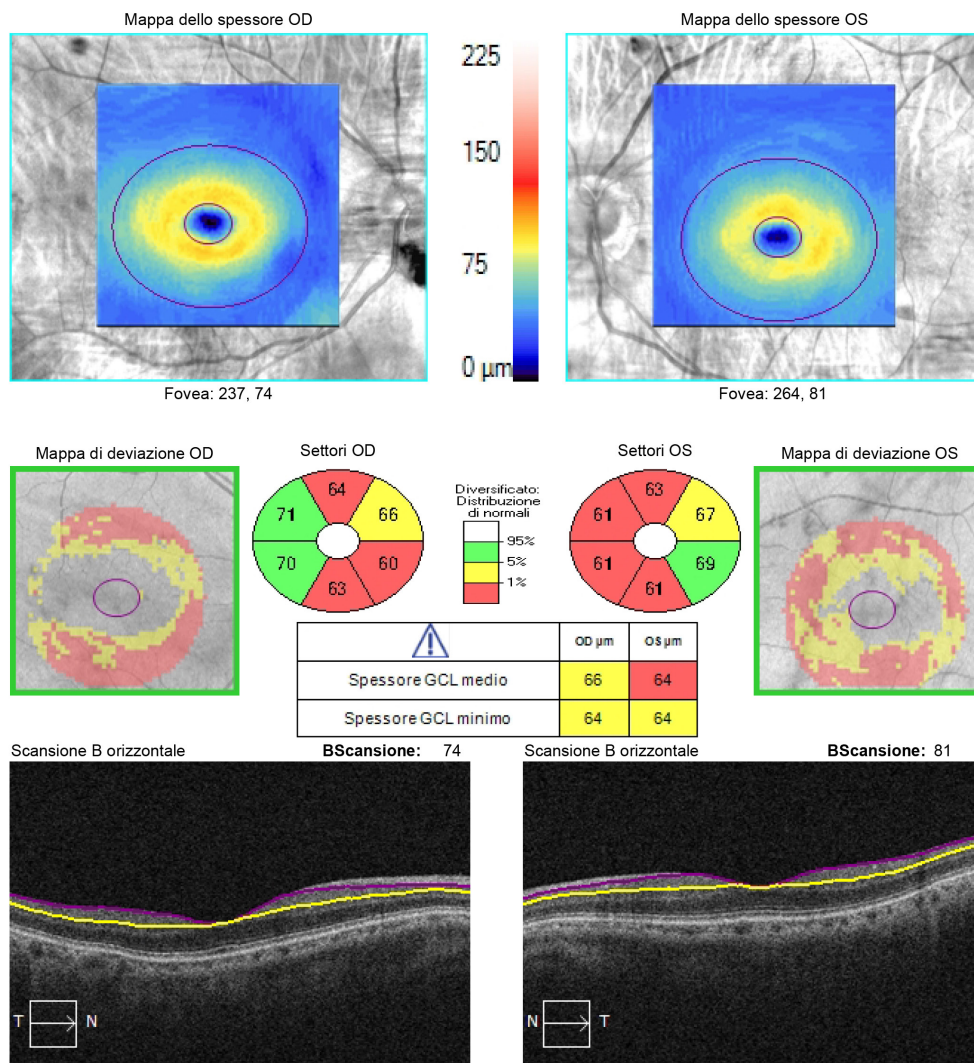


Figura 6c - Analisi cellula gangliare: Macular Cube 512x128.

et al., hanno messo in evidenza i cambiamenti della retina interna in corso di glaucoma [25]. I danni si possono riscontrare negli assoni, nel soma e nei dendriti delle RGCs. Ci sono evidenze scientifiche che individuano le più precoci alterazioni da elevata IOP alle giunzioni sinaptiche e a carico dei dendriti delle RGCs. Tali cambiamenti patologici potrebbero precedere le variazioni patologiche che si verificano negli altri due compartimenti delle gangliari, soma ed assoni [25] (Fig. 6a → Fig. 6e). Inoltre è stato evidenziato che il danno assonale a livello della lamina cribrosa blocca il

trasporto assonico e causa morte delle RGCs [26]. L'imaging sulla lamina cribrosa è ancora un capitolo aperto; gli Swept Source OCT potrebbero offrire a breve alcune risposte in merito [26].

La disputa tecnologica tra gli OCT sulla capacità di individuare i danni delle RGCs, attraverso una più idonea segmentazione retinica, è in pieno svolgimento.

Cirrus SD-OCT Zeiss identifica 3 diversi limiti retinici lineari: la membrana limitante interna, il confine esterno dell'RNFL e il confine esterno dell'IPL [27].

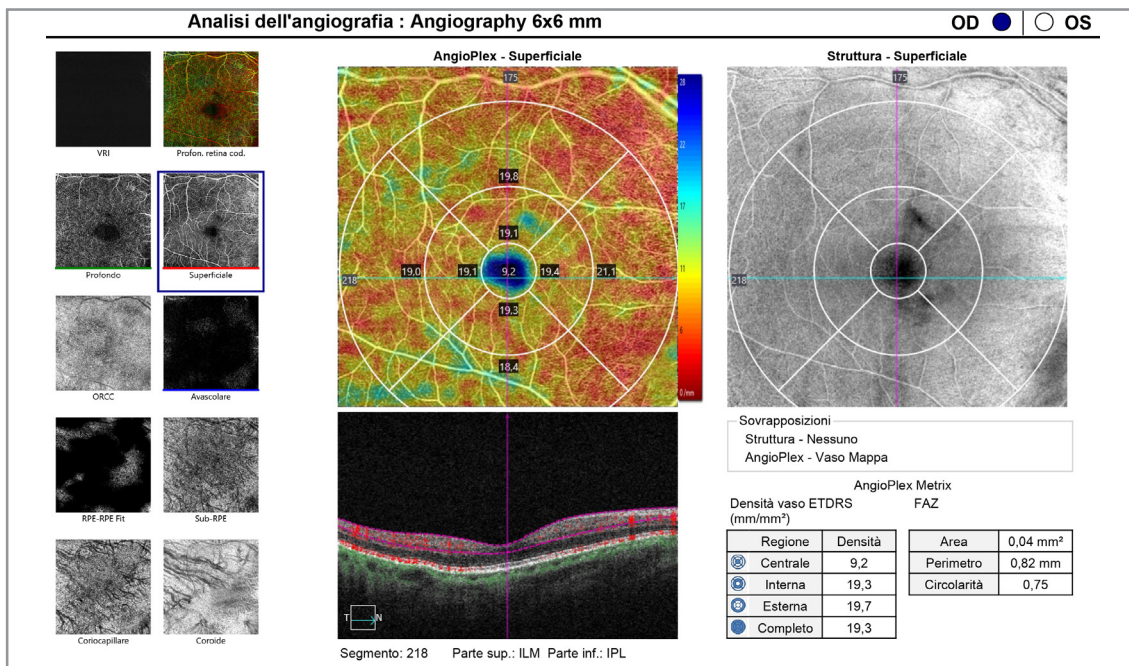


Figura 6d - Analisi dell'angiografia: Angiography 6x6 mm OD.

La distanza tra la membrana limitante interna e il confine esterno dell'RNFL delimita lo spessore RNFL; la distanza tra il confine interno RNFL e il limite esterno dell'IPL è definito come spessore GCIPL, combinazione di GCL e IPL.

Spectralis SD-OCT Heidelberg identifica 4 confini retinici lineari: la membrana limitante interna, il limite tra RNFL e GCL, quello tra GCL e IPL e infine tra IPL e strato nucleare interno INL [27].

Hae Jin Kim et al. recentemente hanno cercato di precisare il valore diagnostico differenziale dei parametri tomografici più utilizzati su 77 occhi di 77 pazienti con glaucoma ad angolo aperto e 59 occhi di 59 soggetti sani, 136 soggetti in totale.

I dati inerenti agli spessori mRNFL, GCL, IPL e cpRNFL nei bulbi glaucomatosi erano tutti significativamente inferiori rispetto ai sani; inoltre gli spessori GCC, mRNFL e GCL, molto sensibili, erano capaci di discriminare gli occhi con glaucoma [28].

Gli spessori determinati da GCC, mRNFL e GCL erano sicuramente capaci di discriminare tra occhi glaucomatosi e sani.

Statisticamente, secondo la curva di ROC, (areas under the curve of receiver operating characteristics AUROCs), mRNFL e GCL non mostravano caratteristiche differenti rispetto a cpRNFL; inoltre GCL era paragonabile a GCIPL, dopo le idonee correzioni (Bonferroni correction). Infine lo spessore globale IPL risultava statisticamente meno significativo e con minori performance rispetto a GCL, GCIPL, e GCC, dove GCC rappresenta la somma di RNFL + GCL + IPL e GCIPL la somma di GCL + IPL [28].

Questi dati contrastano con quelli precedentemente riferiti, che esaltano la sensibilità diagnostica dello spessore IPL, rivendicandone un primato di sensibilità diagnostica. Il valore diagnostico dello spessore di IPL necessiterebbe pertanto di altre conferme, di necessarie maggiori condivisioni [25→28].

Considerazioni e conclusioni

Naturalmente i requisiti fondamentali per qualsiasi modalità d'imaging risiedono nell'accuratezza nel rilevare i dati; tale accuratezza si ba-

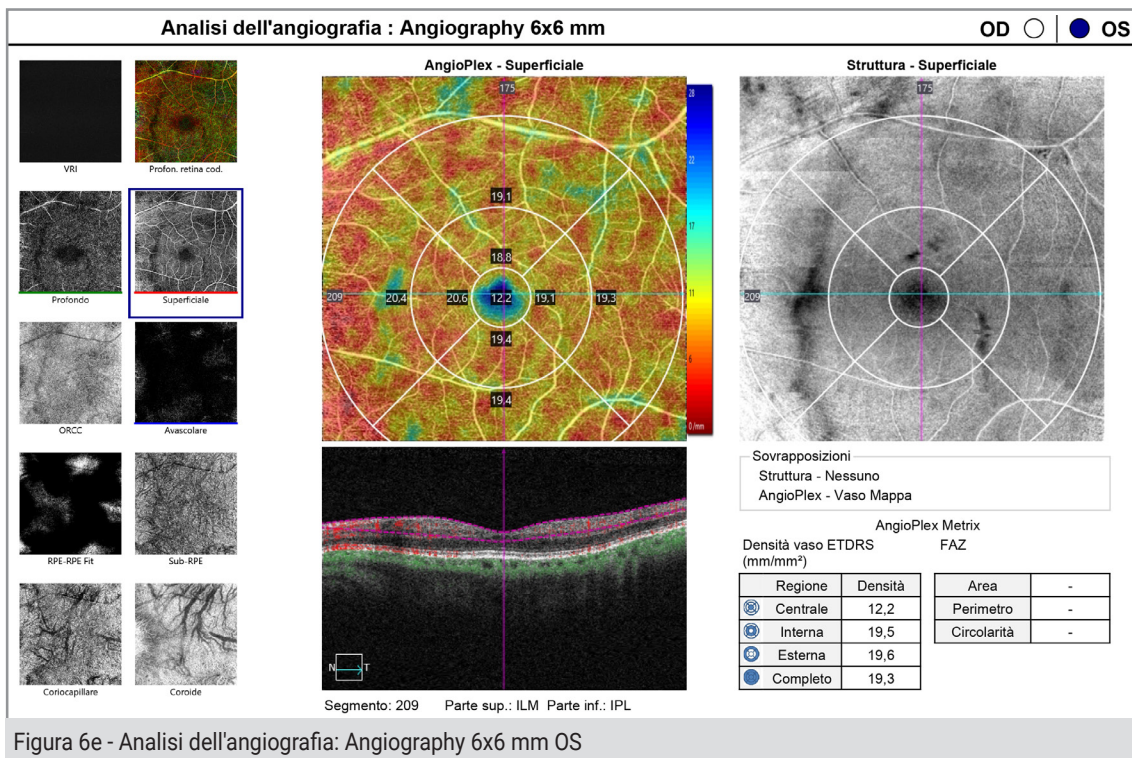


Figura 6e - Analisi dell'angiografia: Angiography 6x6 mm OS

sa fortemente sulla qualità sequenziale delle singole scansioni.

Nella pratica clinica la qualità della scansione tomografica può essere molto variabile; dipende da vari fattori tra cui l'abilità dell'operatore, il movimento saccadico dei bulbi oculari e le opacità dei mezzi ottici. Quando si interpreta una scansione di base e si confrontano le misurazioni nel tempo per il follow-up del glaucoma è importante esaminare attentamente la qualità delle singole acquisizioni prese in considerazione.

Un indicatore della qualità di scansione può essere rilevato dal punteggio d'intensità del segnale; risponde alla qualità dell'immagine ottenuta e viene definito dalle linee guida proprietarie del sistema di rilevamento, riferito in valori numerici e/o alfabetici.

Ad esempio la Carl Zeiss (Meditec, Dublino, CA, USA) utilizza la "forza del segnale SS" e raccomanda valori ≥ 6 su una scala da 0 a 10; Heidelberg Engineering (Heidelberg, Germania) utilizza un "Q score" e raccomanda valori ≥ 15

su una scala da 0 a 40; Optovue Inc. (Fremont, CA, USA) utilizza "Signal Strength Index SSI" e raccomanda valori ≥ 45 per i pattern maculari e ≥ 35 per le scansioni retiniche extra maculari su una scala da 0 a 100.

Gli ingegneri che progettano i software indicano e stabiliscono anche i protocolli di scansione per segmentare gli strati della neuroretina. Prendono in considerazione le differenze di riflettanza tra strati confinanti, mentre gli algoritmi proprietari automaticizzati elaborano le immagini e determinano il relativo spessore, secondo limiti preimpostati, spesso brevettati dai device.

Se l'illuminazione generale è bassa per opacità, floater, artefatti di ammiccamento, movimento degli occhi o errori dell'operatore, la definizione dell'immagine diminuisce; una segmentazione meno accurata determina maggiore variabilità e minore attendibilità di misurazione. Per non parlare delle differenze qualitative delle ottiche tra i vari device, argomento top secret, di cui poco si parla, poco si scrive, di cui poco

o nulla sappiamo. La scienza per essere tale ha necessità di sperimentazioni e necessarie convalide. Secondo una accreditata opinione viene definita come *“Il complesso organico e sistematico delle conoscenze, determinate in base a un principio rigoroso di verifica della loro validità, attraverso lo studio e l'applicazione di metodi teorici e sperimentali”*.

L'evoluzione repentina degli OCT/OCTA in parte giustifica l'entusiasmo nel pubblicare dati sicuramente basati su verifiche validate dalla statistica e da rigosità scientifica, ma che spesso necessitano di ulteriori convalide, di confronti opportuni, di riscontri con altre ed autonome ricerche. Nel frattempo saremo sempre noi a doverci districare tra notizie nuove e appena

consolidate acquisizioni.

È lo scotto che si paga quando una nuova tecnologia si afferma; la curva delle ricerche e pubblicazioni per una nuova tecnologia aumenta inizialmente in modo iperbolico e le pubblicazioni si moltiplicano in modo esponenziale. Si sfornano di continuo nuovi dati che si susseguono, a volte si smentiscono, si implementano, oppure si sommano.

Sì, perché la tomografia a coerenza ottica, nonostante la mole delle ricerche e pubblicazioni, resta ancora una tecnologia nuova.

Il suo esordio negli anni Novanta sembra un tempo ormai lontano, trapassato; non è così per la Scienza.

REFERENCES

- 1) Lucente A. OCT e Glaucoma. *www.ofthalmologiadomani.it* N.2-Anno 2013.
- 2) Lucente A. Le fibre ottiche retiniche. *oftalmologiadomani - N. 2 - Anno 2012*.
- 3) Minervino C. *Relazione tra i parametri morfologici e funzionali in pazienti con differente grado di severità glaucomatosa. Tesi di dottorato di ricerca, imaging molecolare. Coordinatore Prof. Andrea Renda. Scuola di Medicina e Chirurgia. Dipartimento di Neuroscienze e Scienze Riproduttive ed Odontostomatologiche. Università Federico II Napoli.*
- 4) Lucente A. OCT/OCTA: imaging del glaucoma in macula. *www.ofthalmologiadomani.it* Anno XI -2020.
- 5) Balazsi AG, Rootman J, Drance SM, Schultzer M, Yidegiligne HM, Weis MM. The normal human optic nerve. *Ophthalmology*, 1989; 96:1325-8.
- 6) Lucente A. Le fibre ottiche retiniche. *www.ofthalmologiadomani.it* N. 2 -Anno 2012.
- 7) Kerrigan-Baumrind LA, Quigley HA, Pease ME, Kerrigan DF, Mitchell RS. Number of ganglion cells in glaucoma eyes compared with threshold visual field tests in the same persons. *Invest Ophthalmol Vis Sci*. 2000;41(3):741-748.
- 8) Marshak D. W. Retinal Ganglion Cells: Anatomy. *Encyclopedia of Neuroscience*. 2009, Pages 211-218.
- 9) Ciriaco Corral-Domenge, Pedro de la Villa, Alicia Mansilla and Francisco Germain. Tools and Biomarkers for the Study of Retinal Ganglion Cell Degeneration. *Int. J. Mol. Sci.* 2022, 23, 4287.
- 10) Song Kwon, Sung Hyun Kim, Dongwoo Khang, Jong Yeon Lee. Potential Therapeutic Usage of Nanomedicine for Glaucoma Treatment. *International Journal of Nanomedicine* 2020;15 5745-5765.
- 11) Pei Ying Lee, Da Zhao, Vickie H. Y. Wong, Vicki Chrysostomou, Jonathan G. Crowston and Bang V. Bui. The Effect of Aging on Retinal Function and Retinal Ganglion Cell Morphology Following Intraocular Pressure Elevation. *Frontiers in Aging Neuroscience*. *Frontiers in Aging Neuroscience*. Maggio 2022- Volume 14 - Articolo 859265.
- 12) Kuffler, S. W. (1953). Discharge patterns and functional organization of mammalian retina. *J. Neurophysiol.* 16, 37-68.
- 13) Jing Wang, Qinghai He, Ke Zhang, Hui Sun, Gong Zhang, Huilin Liang, Jingyi Guo, Lili Hao, Jiangbin Ke, Shuyi Chen. Quick Commitment and Efficient Reprogramming Route of Direct Induction of Retinal Ganglion Cell-like Neurons. *Stem Cell Reports*, Vol. 15, 1095-1110, November 10, 2020.
- 14) Kuehn MH, Fingert JH, Kwon YH. Retinal ganglion cell death in glaucoma: mechanisms and neuroprotective strategies. *Ophthalmol Clin North Am.* 2005;18: 383-395.
- 15) Adams CM, Stacy R, Rangaswamy N, Bigelow C, Grosskreutz CL, Prasanna G. Glaucoma—next generation therapeutics: impossible to possible. *Pharm Res.* 2018;36(2):25.
- 16) Liu Y, Pang IH. Challenges in the development of glaucoma neuroprotection therapy. *Cell Tissue Res.* 2013; 353:253-260.

- 17) Weber AJ, Kaufman PL, Hubbard WC. Morphology of single ganglion cells in the glaucomatous primate retina. *Invest Ophthalmol Vis Sci.* 1998; 39:2304–2320.
- 18) Quigley HA. Neuronal death in glaucoma. *Prog Retin Eye Res.* 1999; 18:39–57.
- 19) Zhuolin Liu, Osamah Saeedi, Furu Zhang, Ricardo Villanueva, Samuel Asanad, Anant Agrawal, and Daniel X. Hammer. Quantification of Retinal Ganglion Cell Morphology in Human Glaucomatous Eyes. *IOVS | March 2021 | Vol. 62 | No. 3 | Article 34 | 2.*
- 20) Liu Z, Kurokawa K, Zhang F, Lee JJ, Miller DT. Imaging and quantifying ganglion cells and other transparent neurons in the living human retina. *Proc Natl Acad Sci USA.* 2017;114: 12803–12808.
- 21) Lucente A. RNFL: note sulla valutazione tomografica. www.ofthalmologiadomani.it maggio-agosto 2022.
- 22) Gianluca Scuderi, Serena Fragiotta, Luca Scuderi, Clemente Maria Iodice, Andrea Perdicchi. Ganglion Cell Complex Analysis in Glaucoma Patients: What Can It Tell Us? *Eye and Brain* 2020;12 33–44.
- 23) Tan O, Chopra V, Lu AT, et al. Detection of macular ganglion cell loss in glaucoma by Fourier-domain optical coherence tomography. *Ophthalmology.* 2009;116(12):2305-2314 e 2301-2302.
- 25) Maxime Delbarre; Hussam El Chehab; Marlene Francoz; Jean-Remi Fenolland; Marechal Marie; Jean-Marie Giraud; Frank May; Jean-Paul Renard. Evaluation of segmented macular scans by spectral domain optical coherence tomography in glaucoma. *ARVO Annual Meeting Abstract.* June 2013.
- 26) Agostinone J, Di Polo A. Retinal ganglion cell dendrite pathology and synapse loss: implications for glaucoma. *Prog Brain Res* 2015; 220:199±216.
- 27) Nuschke AC, Farrell SR, Levesque JM, Chauhan BC. Assessment of retinal ganglion cell damage in glaucomatous optic neuropathy: axon transport, injury and soma loss. *Exp Eye Res* 2015; 141:111±124.
- 28) Eun Kyoung Kim, Hae-Young Lopilly Park, Chan Kee Park. Segmented inner plexiform layer thickness as a potential biomarker to evaluate open-angle glaucoma: Dendritic degeneration of retinal ganglion cell. *PLOS ONE.* August 3, 2017.
- 29) Hae Jin Kim, Sang-Yoon Lee, Ki Ho Park, Dong Myung Kim, and Jin Wook Jeoung. Glaucoma Diagnostic Ability of Layer-by-Layer Segmented Ganglion Cell Complex by Spectral-Domain Optical Coherence Tomography. *IOVS.* September 2016, Vol. 57, No. 11 j 4800.